

Zphansson, Aron Maria, f. 31. XII. 87

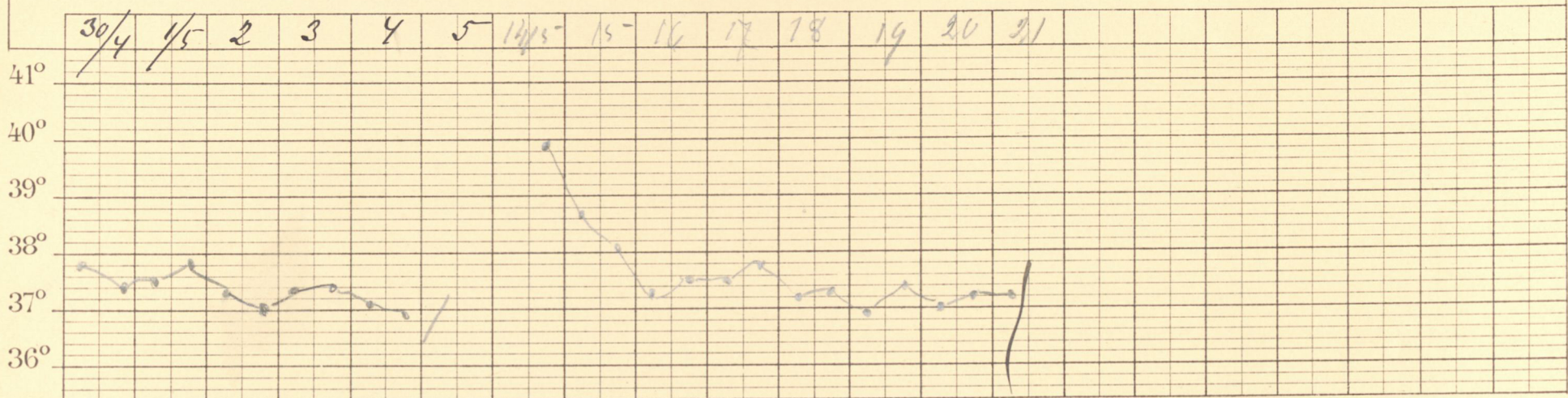
G. No 63

Diagnos: Eczema cap. et faciei + Enterocolit. acut. (15/5)

Ink. d. 30/4 1891.

Utskr. fr. fr. d. 26/5 1891.

Anamnes: Hadt meseligt för 1 månad sedan och efter den samma feile hon utslag
omkr. h. örat, flitning var samma om samt utslag afren i halsen.



Stipr. den 30. 4. Pat. af ett godt humör och friskt utseende. resp. G. normalt, rhombi
spridda; hosta obetydlig. från inre organ för öfrit intet att anmärka; rennen ägs betydligt
Ur h. örat en väsig sekretion, yttre hudsäckningen upplöslad och rödriad; h. östern örat betydligt
delvis med stora ezyen skarpa och ofröna och profus det samma är huden beaktat flit-
vis med krusabelyda, rödgula ezyensborpur; likasa i halsen; 5/5 krusarna aflösa
de, öronansirning lagt sig betydligt; 14/5 Rödnad i öronen, ömmar nyt; spigot; 15/5 Kraft 3 löv
öppning under näsan; öppningarna mycket skrikande och slungiga; 16/5 Inga öppning under näsan;
af ezyet granat erodert rödnad; huden af öppning samt i öfrö kroniskt i en rodnad; 26/5 Utseendet
pat. nästan obetydlig. ragder förstås i öronskålen, hordan förskrift och medicin (Zink-amp. pa-
sta) lemnades till skötsel berof. —

Behandling.	Föda.
30/4	30/4
2	2
3	3
4	4
5	5
14/5	14/5
15	15
16	16
17	17
18	18
19	19
20	20
21	21